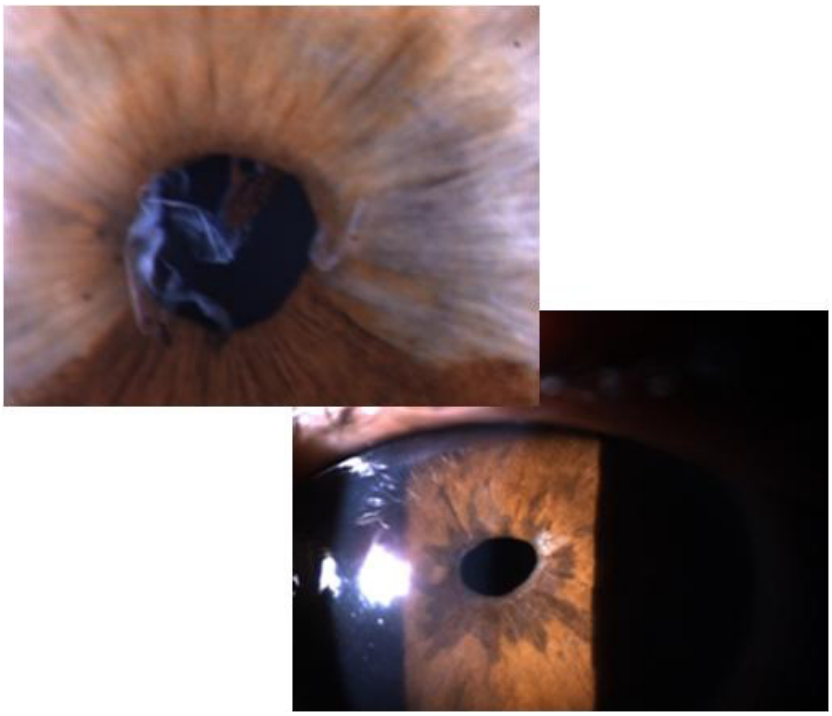

10. Pupila

ABOMALIAS CONGÉNITAS

- **Ectopia pupilar**

Corresponde a uma posição anómala da pupila, ocupando uma posição excêntrica.
ETIOLOGIA: Síndromes genéticos, traumatismo, doenças metabólicas, cirurgia, uveíte.

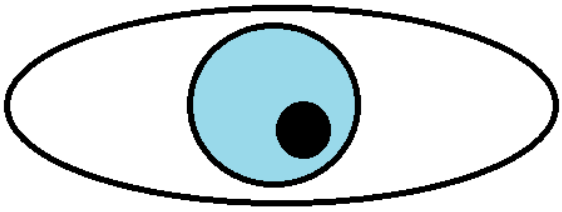

Fig. 10.1 Ectopia da pupila

- **Microcoria congénita**

Habitualmente ocorre miose bilateral e corectopia associada.

- **Acoria**

Significa ausência de pupila.
Congénita ou adquirida.

Fig. 10.2 Acoria

- **Policoria**

Consiste na presença de múltiplas pupilas.
Tipos: verdadeira policoria ou pseudopolicoria (em quadro de síndrome iridoendotelial, após trauma ou cirurgia).

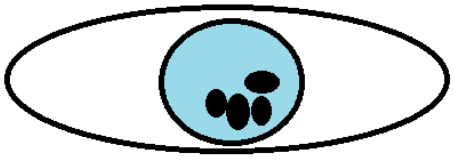

Fig. 10.3 Policoria

- **Midríase congénita**

ETIOLOGIA: Trauma do esfíncter íris, farmacológico, doenças neurológicas.

- **Miose congénita**

ETIOLOGIA: Ausência ou malformação do dilatador da íris, contracção fibrosa do bordo pupilar.

- **Discória**

Anomalia da forma da pupila.
Isolada ou associada á presença de sinequias posteriores, S. axenfeld-rieger, ectopia pupillae.

REACÇÕES PUPILARES ANÓMALAS

- **Anisocória fisiológica**

Caracterizam-se por se contraírem normalmente, ambas as pupilas, após a projecção de luz no olho.
Ambas as pupilas se dilatam, após a instilação de cocaína a 10ª nos dois olhos.

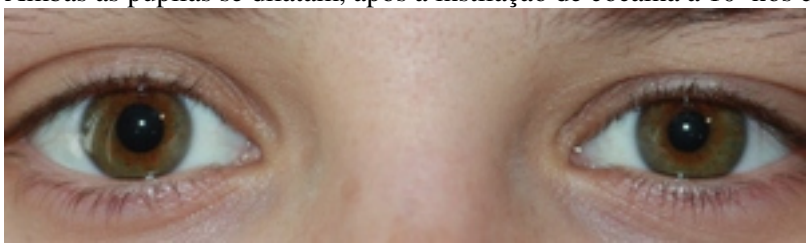

Fig. 10.4 Anisocória fisiológica

Fig. 10.5 Anisocória fisiológica

Outras patologias:
Midríase farmacológica

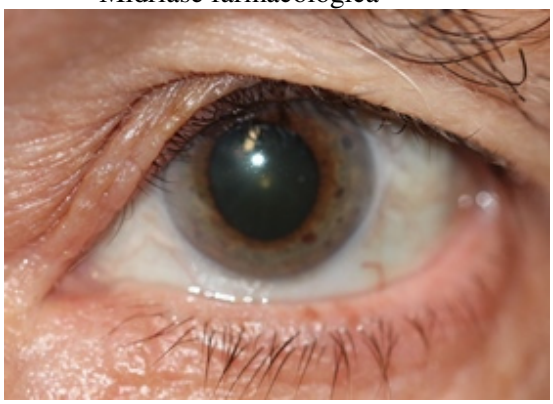

Fig. 10.6 Midríase iatrogénica

Pupila tónica
Síndrome Horner
Paralisia 3º par
Pupilas Argyll Robertson
Iridoplegia traumática

TAMANHO PUPILAR ANOMALO

- **Pequeno (Miose)**

Pupila de tamanho inferior a 2 mm.
ETIOLOGIA: Uveíte anterior, Espasmo do reflexo de perto, Pupilas de Argyll Robertson, Miose lepromatosa.

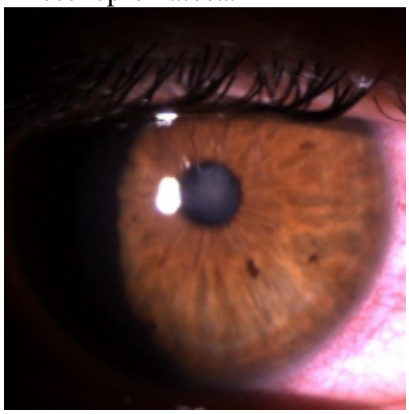

Fig. 10.7 Pupila pequena

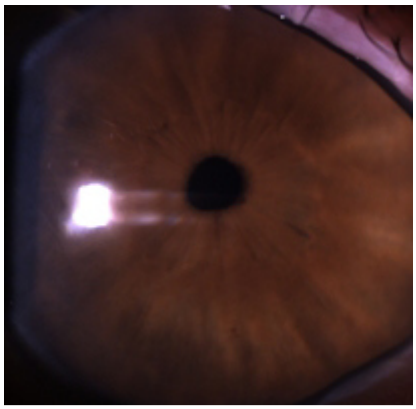

Fig. 10.8 Pupila pequena

- **Grande (Midríase)**

Pupila de tamanho igual ou superior a 6 mm.
ETIOLOGIA: Midríase iatrogénica, paralisia do 3º par craniano., paralisia traumática do esfíncter, isquemia da íris.

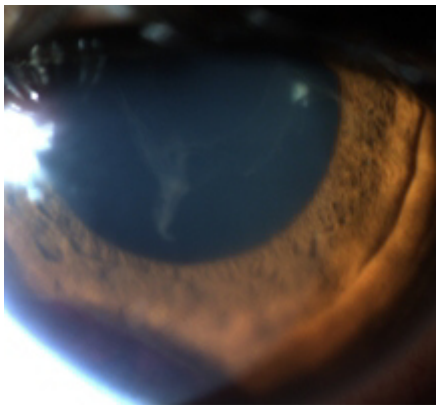

Fig. 10.9 Pupila grande

PUPILA BRANCA (LEUCOCORIA)
Ou pupila branca. Uni ou bilateral.
ETIOLOGIA: Catarata congénita, retinoblastoma, retinopatia da prematuridade, endoftalmite a toxocara, D. Coats, displasia da retina, vítreo persistente primário hiperplástico, coloboma coroideu.

CONGÉNITA

- **Catarata**

Fig. 10.10 Catarata congénita

Fig. 10.11 Catarata congénita á esquerda

Lesões brancas extensas do fundo ocular.

ADQUIRIDA

- **Retinoblastoma.**
- **Retinopatia da prematuridade cicatricial.**
- **Endoftalmite crónica por Toxocara.**
- **D. Coats.**

- **FIBROSE PUPILAR**

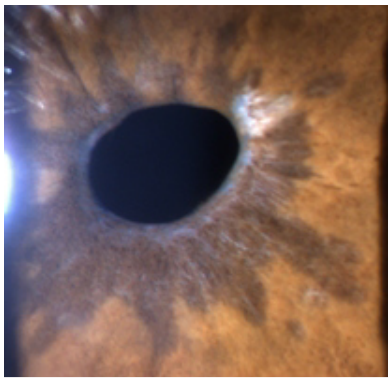

Fig. 10.12 Fibrose pupilar (no glaucoma neovascular)

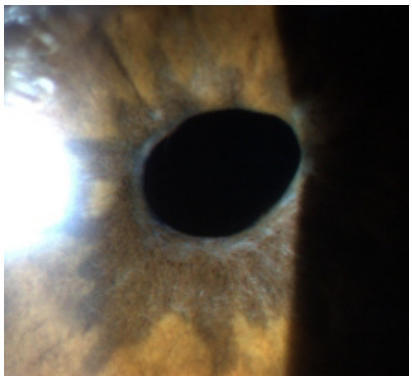

Fig. 10.13 Fibrose pupilar

- **RUPTURA DO ESFINCTER DA ÍRIS PÓS-TRAUMÁTICA**

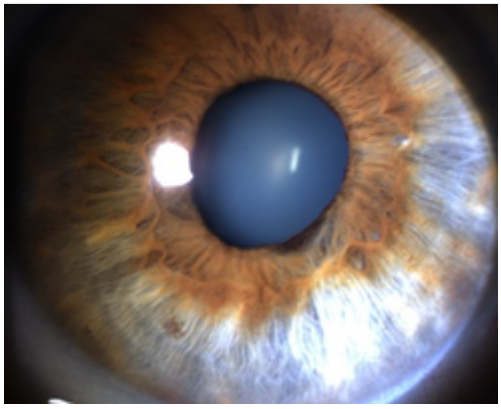

Fig. 10.14 Ruptura parcial do esfíncter da íris

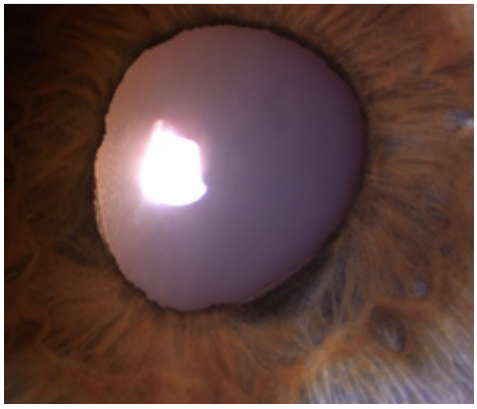

Fig. 10.15 Ruptura parcial do esfíncter da íris